

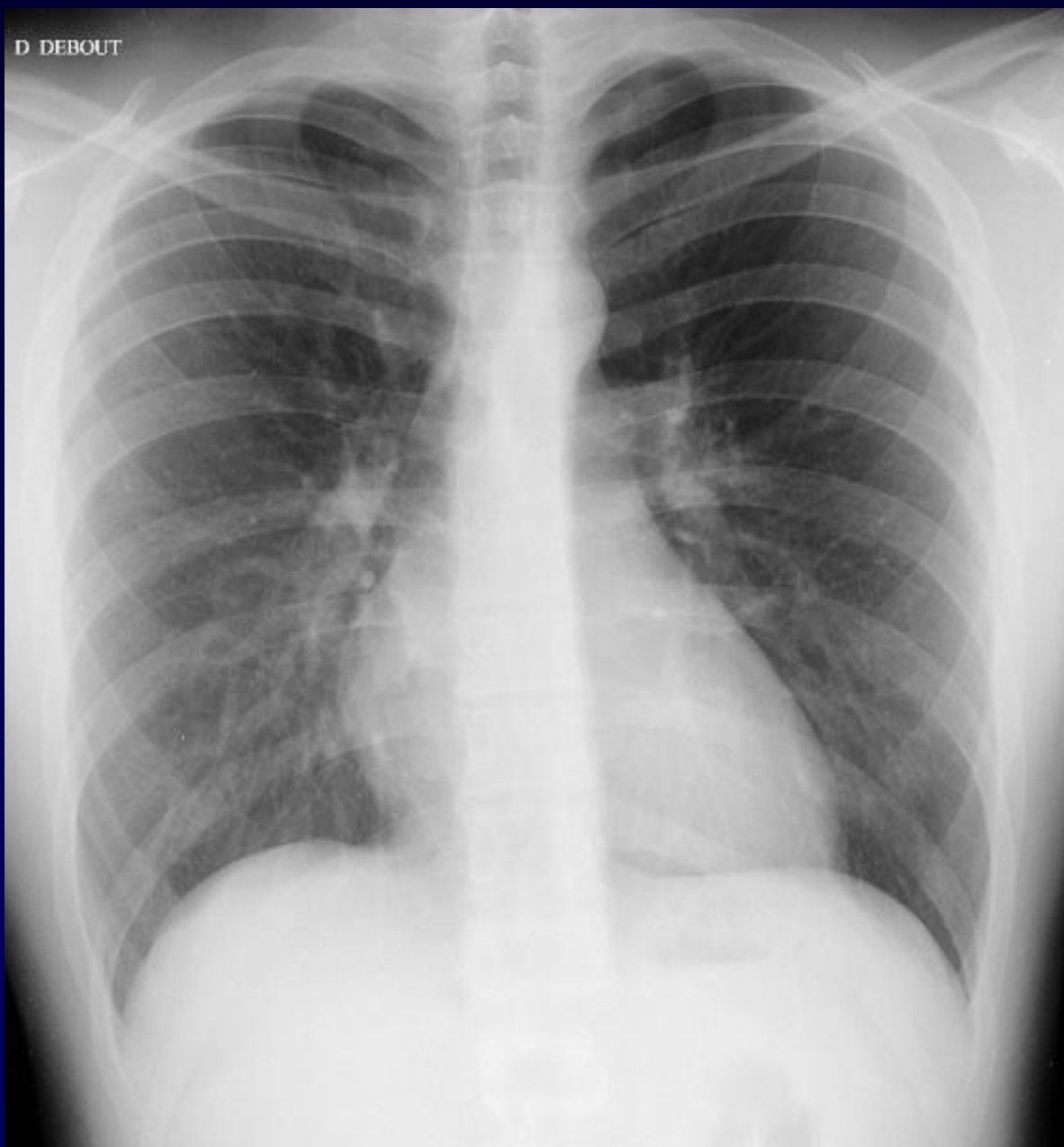
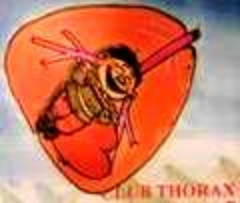
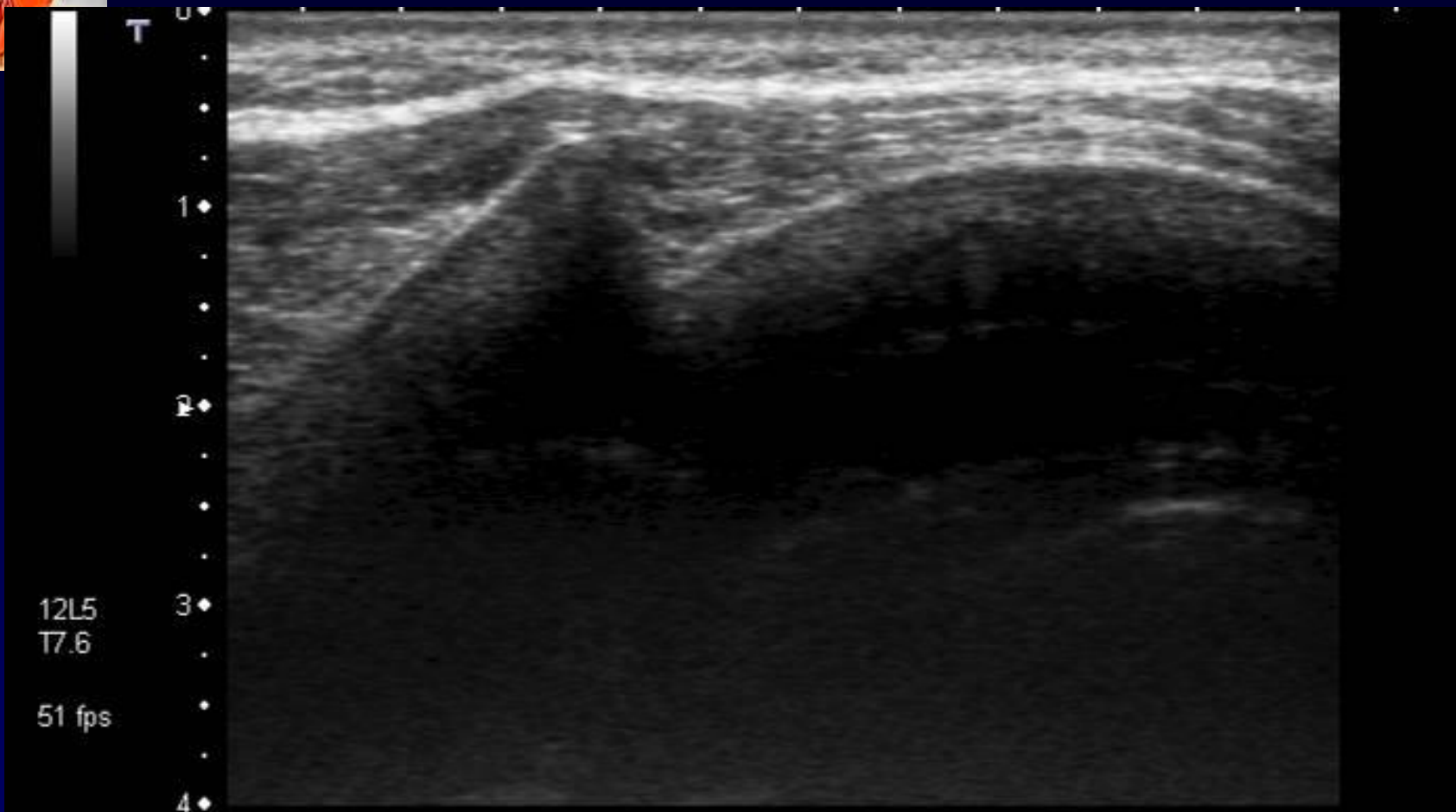
M EL HAJJAM
P LACOMBE

Homme de 24 ans

Boxeur

Douleur thoracique antérieure gauche





Echographie superficielle : **Disjonction chondro-costale**